Interdyscyplinarne leczenie chłoniaka skóry

DR MED. HANNA CIEPŁUCH

HEMATOLOG

COPERNICUS WOJEWÓDZKIE CENTRUM ONKOLOGII GDAŃSK

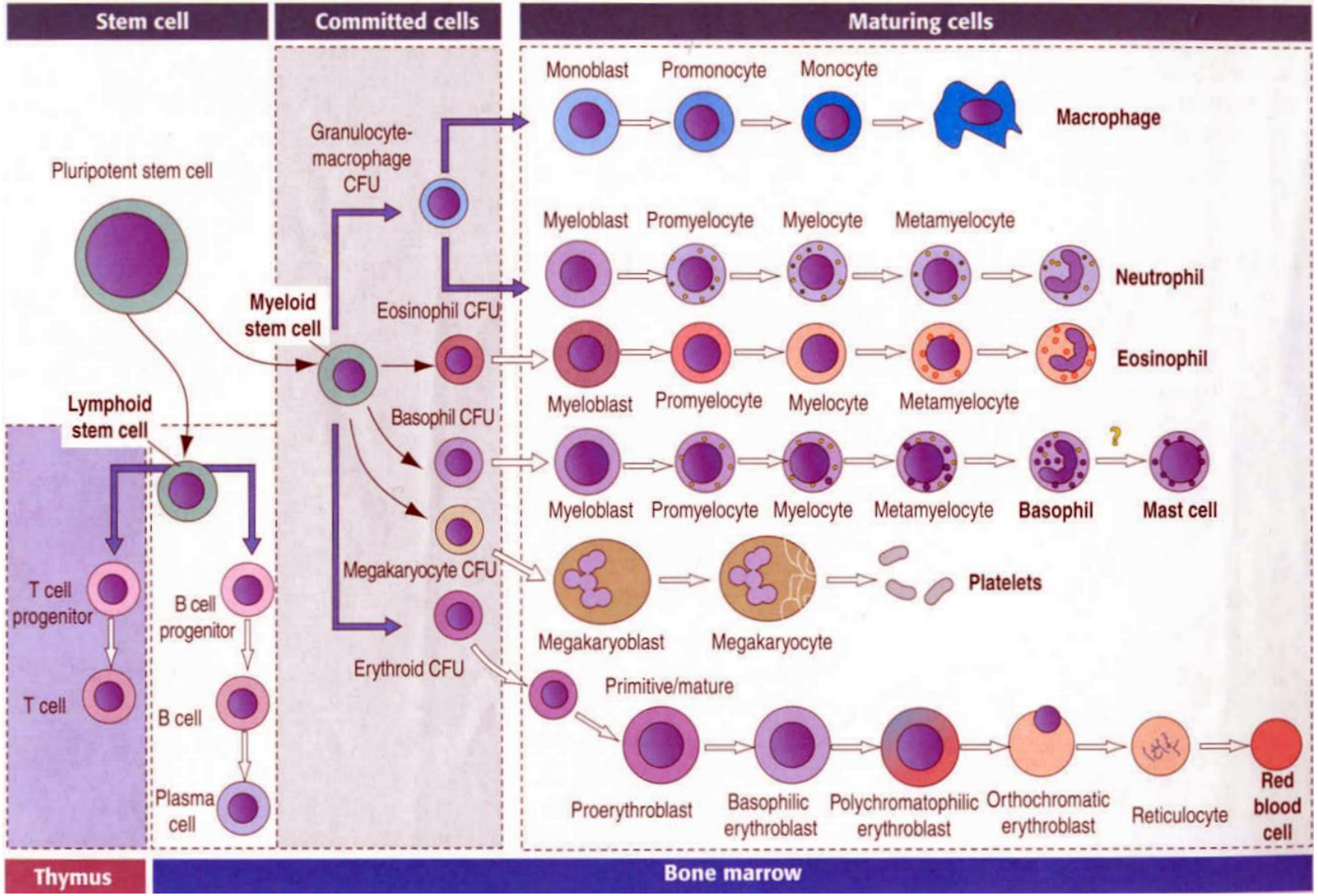
Stem cell
Committed cells
Maturing cells
Pluripotent stem cell
Granulocyte-macrophage CFU
Myeloid stem cell
Eosinophil CFU
Basophil CFU
Lymphoid stem cell
Megakaryocyte CFU
Erythroid CFU
T cell progenitor
T cell
B cell progenitor
B cell
Plasma cell
Monoblast
Promonocyte
Monocyte
Macrophage
Myeloblast
Promyelocyte
Myelocyte
Metamyelocyte
Neutrophil
Eosinophil
Basophil
?
Mast cell
Megakaryoblast
Megakaryocyte
Platelets
Primitive/mature
Proerythroblast
Basophilic erythroblast
Polychromatophilic erythroblast
Orthochromatic erythroblast
Reticulocyte
Red blood cell
Thymus
Bone marrow

Co to za nowotwór?

- Heterogenna grupa nowotworów układu chłonnego
- 65% z limfocytów T (CTCL, cutaneus T cel lymphoma)
- 25% z limfocytów B (CBCL, cutaneus B cel lymphoma)
- 10% z limfocytów NK

- Rozrost chłoniakowy ograniczony do skóry

- Epidemiologia
- CTCL 0.7 / 100 000/rok
- CBCL 0,3/100 000/rok
- Trójmiasto 750 000 mieszkańców – ok 5 nowych przypadków rocznie
- Warszawa 1 735 000 mieszkańców – około 12 nowych przypadków rocznie

Objawy chłoniaka

powiększone węzły chłonne

swędzenie

utrata wagi

Klasyfikacja pierwotnych nowotworów skórnych z dojrzałych komórek T i NK oraz komórek B według Światowej Organizacji Zdrowia z 2008 roku

- **CTCL o powolnym przebiegu**
- Ziarniniak grzybiasty (MF)
- Lymphomatoid papulosis LyP
- Pierwotny skórny chłoniak z dużych komórek anaplastyczny (C-ALCL)
- Chłoniak z komórek T tkanki podskórnej typu zapalenia tkanki
- podskórnej (SPTCL)
- Pierwotny skórny chłoniak z małych/średnich komórek T CD4+
- **CTCL o agresywnym przebiegu**
- Zespół Sézary'ego (SS)
- Pierwotny skórny chłoniak z komórek T, podtyp nieokreślony
- Pierwotny skórny agresywny epidermotropowy chłoniak z komórek CD8+
- Pierwotny skórny chłoniak z komórek T
- Pozawęzłowy chłoniak z komórek NK/T typu nosowego
- **CBCL**
- Pierwotny skórny chłoniak z ośrodków rozmnażania (PCFCL)
- Pozawęzłowy chłoniak strefy brzeżnej
- Pierwotny skórny chłoniak rozlany z dużych komórek B
- typu kończynowego (PCLBCL,
- leg type

Ziarniniak grzybiasty CD30+

ŚWIĄD SKÓRY

NACIEK

POSTAĆ GUZOWATA

Zespół Sezarego

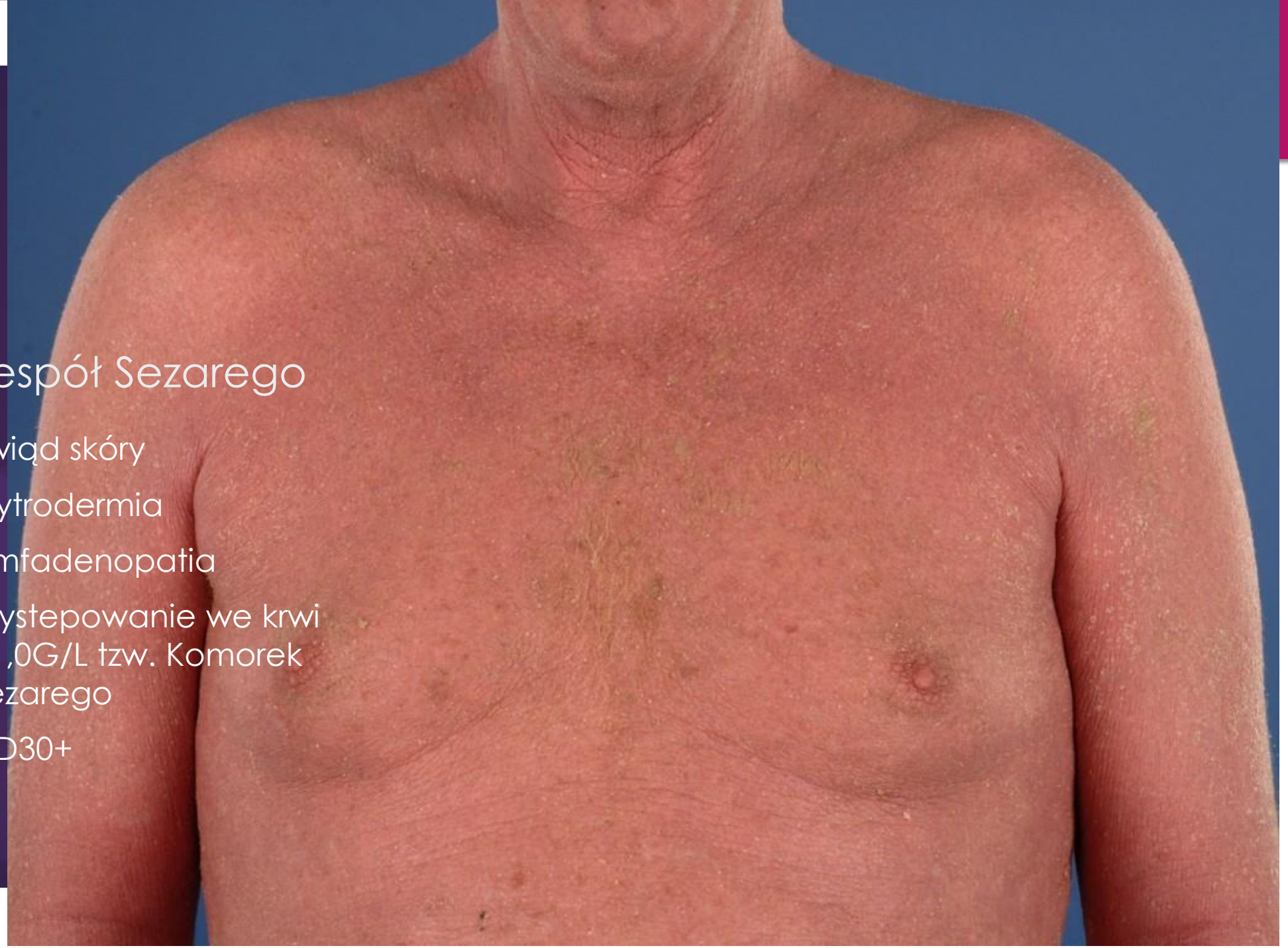

Świąd skóry

Erytrodermia

Limfadenopatia

Wystepowanie we krwi >1,0G/L tzw. Komorek Sezarego

CD30+

CBCL
chłoniak rozlany z dużych komórek B
CD20+

Rozpoznanie

- Badanie histopatologiczne skóry
- Immunofenotypizacja krwi obwodowej
- Badania cytogenetyczne
- Badania molekularne
- Określenie stopnia zaawansowania choroby (reguła dłoni, reguła dziewiątek)
- Klasyfikacja TNMB

Leczenie

Dermatolog

- Glikokortykosteroidy miejscowo
- Cytostatyki miejscowo (r-r mechloretaminy, karmustyna)
- PUVA terapia, UVB, TSEB total skin electron beam
- Metotrexat
- retinoidy
- Reksynoidy (Beksaroten)

Hematolog/Onkolog

- TSEB, radioterapia
- Metotrexat
- Reksynoidy (beksaroten)
- Interferon alfa
- Chemioterapia (CHOP, CHOEP, Gemcytabina, Brentuximab Vedotin, Chlorambucil
- Allogeniczny przeszczep szpiku (alloHSCT)

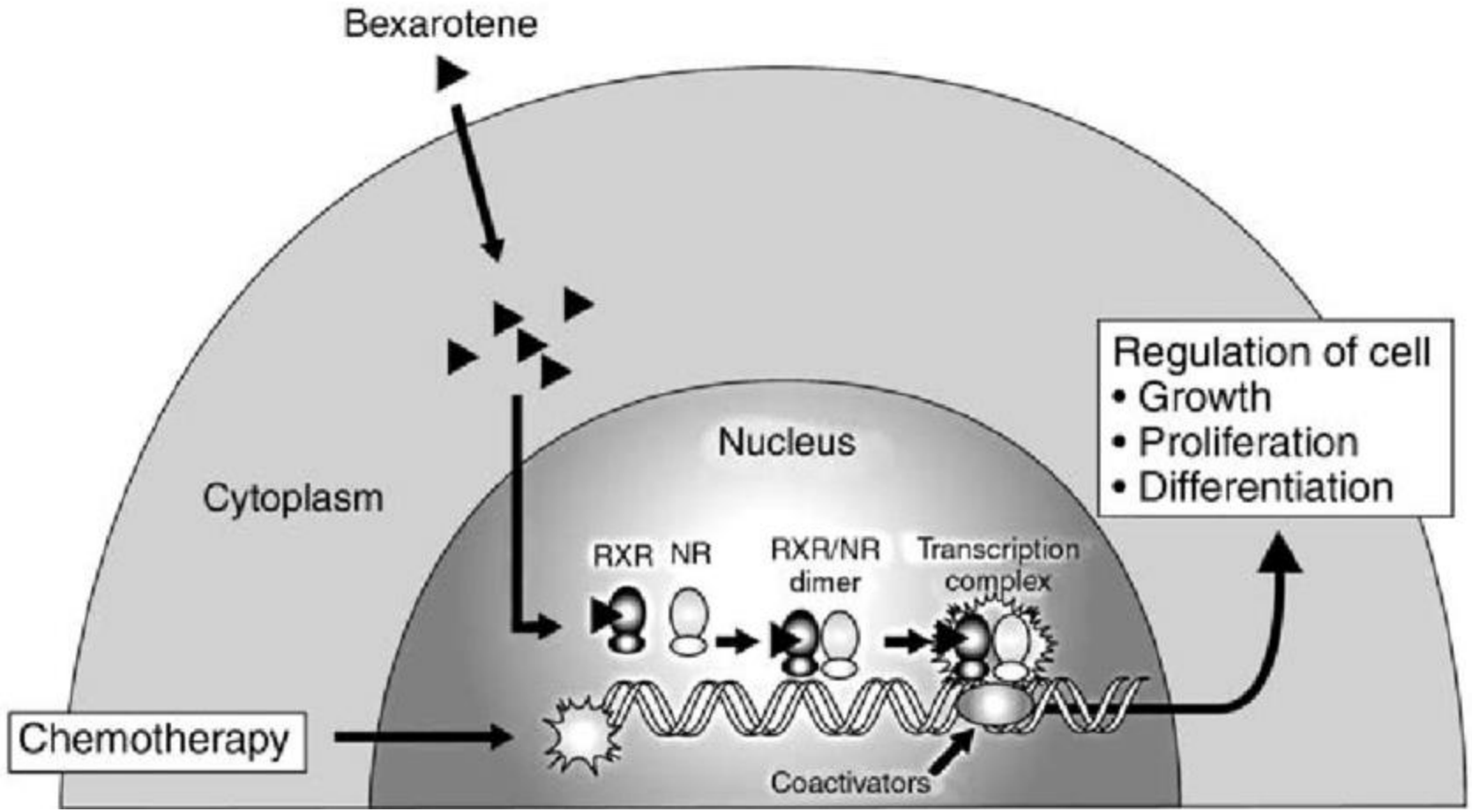
Bexarotene
Cytoplasm
Nucleus
RXR
NR
RXR/NR dimer
Transcription complex
Regulation of cell
• Growth
• Proliferation
• Differentiation
Chemotherapy
Coactivators

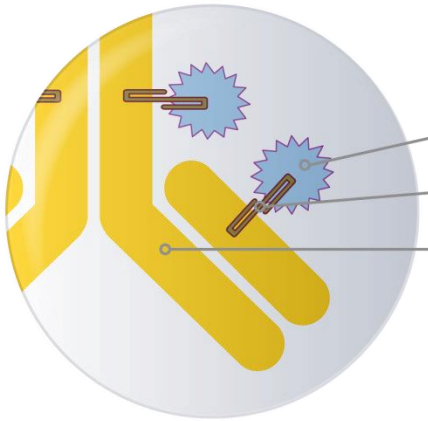

Brentuximab Vedotin Antibody-Drug Conjugate (ADC)

Monomethyl auristatin E (MMAE), microtubule-disrupting agent

Protease-cleavable linker

Anti-CD30 monoclonal antibody

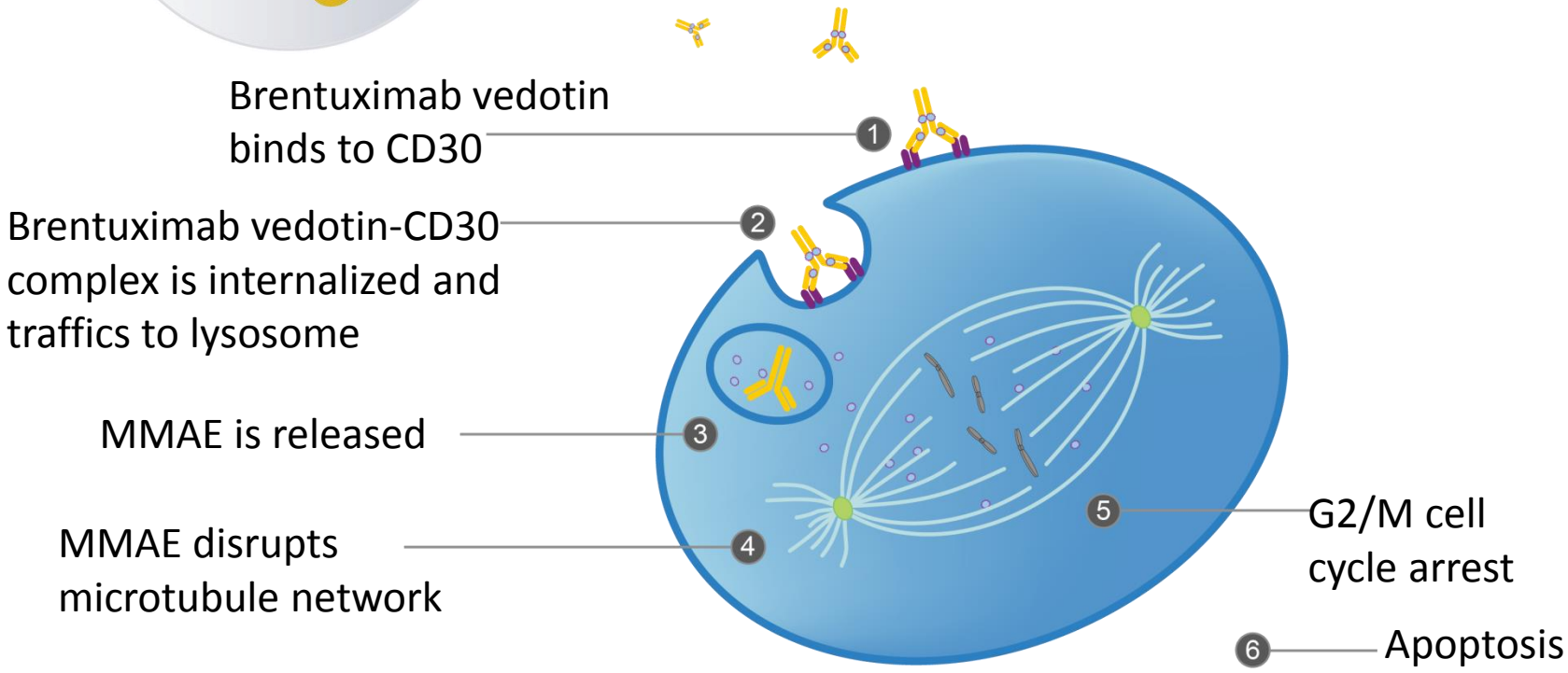

Rytuksymab: mechanizmy działania całkowicie usuwające limfocyty B z krążenia

- Zapoczątkowuje zależną od dopełniacza lizę limfocytów B
- Aktywuje cytotoksyczność komórkową zależną od przeciwciał (ADCC)
- Indukuje apoptozę

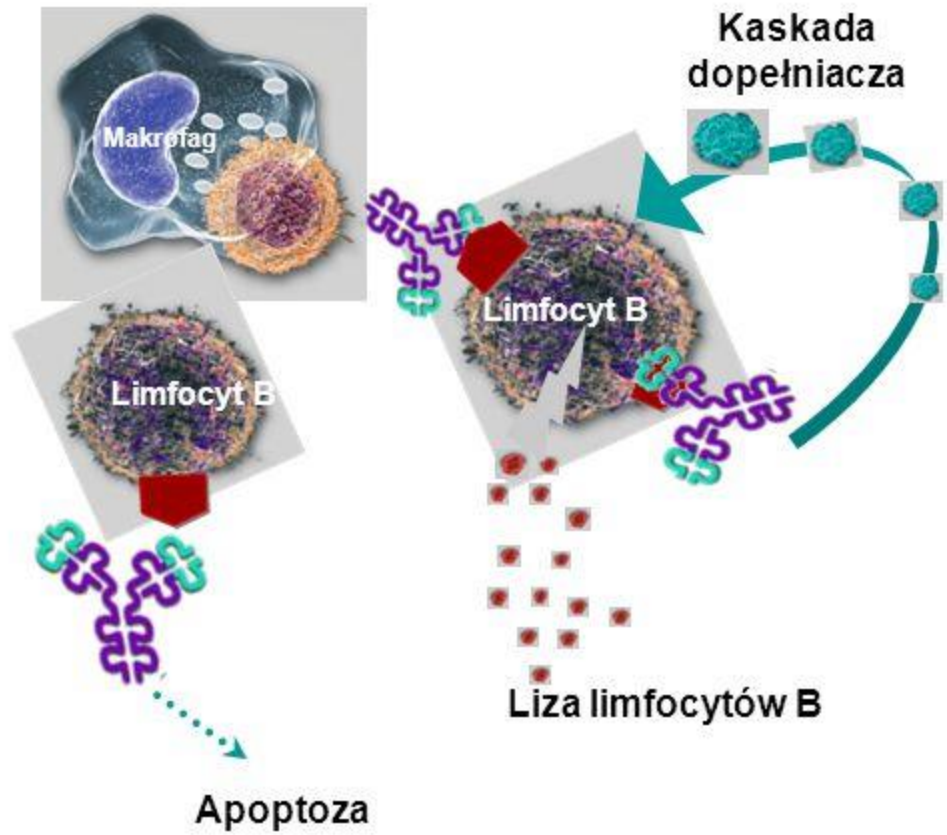

(Clynes et al, 2000; Reff et al, 1994)

Przypadek kliniczny
skórny chłoniak anaplastyczny

- Kwiecień 2016 – mężczyzna lat 49, funkcjonariusz w służbie więziennej, żonaty, dotychczas nie chorował, pali do 5 papierosów/dobę, leczy się z powodu depresji
- Od września 2015 roku dyskomfort w okolicy pachy prawej, postępujący naciek ok. pachy, ramienia prawego, przedniej ściany klatki piersiowej, gorączkujący, poty nocne, schudł 20kg.
- Styczeń 2015 – wycinek – melanoma malignum amelanocyticum, skierowany do WCO
- Konsultowany w Centrum Onkologii w Warszawie, weryfikacja rozpoznania
- Anaplastic Large Cell Lymphoma (ALCL) Cd45+, CD30+++, ALK1+, CD4+, CD8-, EMA+, Ki67 +++ w 100% komórek

Przypadek kliniczny c.d.

- PET TK (20/04/2016) w ścianie klatki piersiowej po stronie prawej i bocznie od przodu aktywna metabolicznie masa naciekająca skórę , pogrubienie i pobudzenie skóry , wymiar w przekroju poprzecznym na wysokości pachy 83x72x68mm. Naciek nie obejmował żeber, mięśni międzyżebrowych, subcentymetrowe węzły chłonne lewej pachy, odczynowe. Szpik odczynowy, w badaniu cytologicznym i trepanobiopsji – bez nacieku
- Chemioterapia 8xCHOEP, start 22/04/2016 , PET PR
- Radioterapia uzupełniająca 36Gy w 20 frakcjach listopad 2016 – Klinika Onkologii I Radioterapii UCK Gdańsk
- PET TK 10/02/2017 regresja, ale nadal aktywny metabolicznie naciek w zmianach resztkowych

Przypadek kliniczny cd

- Brentuximab vedotin (anty CD30+!) 16 cykli - program NFZ
- PET TK 12/03/2018 regresja, ale nadal aktywny metabolicznie proces w zmianach resztkowych
- Skierowany na wysokodawkowaną chemioterapię wspomaganą przeszczepieniem komórek macierzystych szpiku (autoBMT) do Kliniki Hematologii i Transplantologii w Gdańsku
- Pacjent czuje się dobrze, przeszedł na emeryturę, prowadzi z żoną kwiaciarnię

ZDJĘCIA PRZEKAZANE PRZEZ PACJENTA

PUBLIKOWANE ZA JEGO ZGODĄ

Przypadek kliniczny
Zespól Sezarego

- Lipiec 2017 - Kobieta lat 58, dotychczas zdrowa, skierowana z podejrzeniem przewlekłej białaczki limfatycznej. Od kilku miesięcy silny świąd skóry, erytrodermia. Dotychczas nie chorowała.
- Immunofenotypizacja : Peripheral T cel lymphoma, CD4/CD8 38.1:1, we krwi obwodowej obecne komórki Sezarego
- Wycinek skóry dłoni: chłoniak T komórkowy CD30+
- Dg: Zespół Sezarego

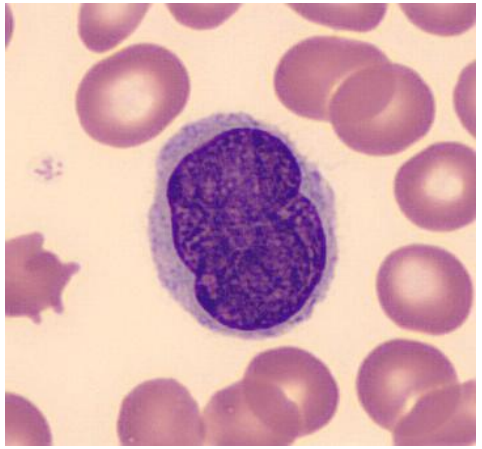

Przypadek kliniczny cd. leczenie

Sierpień 2017

- MTX 1x w tyg - toksyczność wątrobowa
- IFN sc 3x w tyg

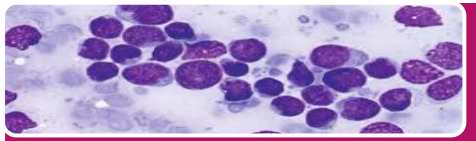

listopad 2017

- limfocytoza
- CHOP 3x spadek limfocytozy

Styczeń 2018

- Beksaroten - Targretin program NFZ
- Nadal CHOP w sumie 9cykli do czerwca 2018

Czerwiec 2018

Gemcytabina- zła tolerancja, infekcja wirusowa

Lipiec 2018

Brentuximab vedotin anty CD30

Przygotowywania do przeszczepu allogenicznego szpiku

Podsumowanie – leczenie chłoniaków skórnych wymaga współpracy lekarzy wielu dyscyplin

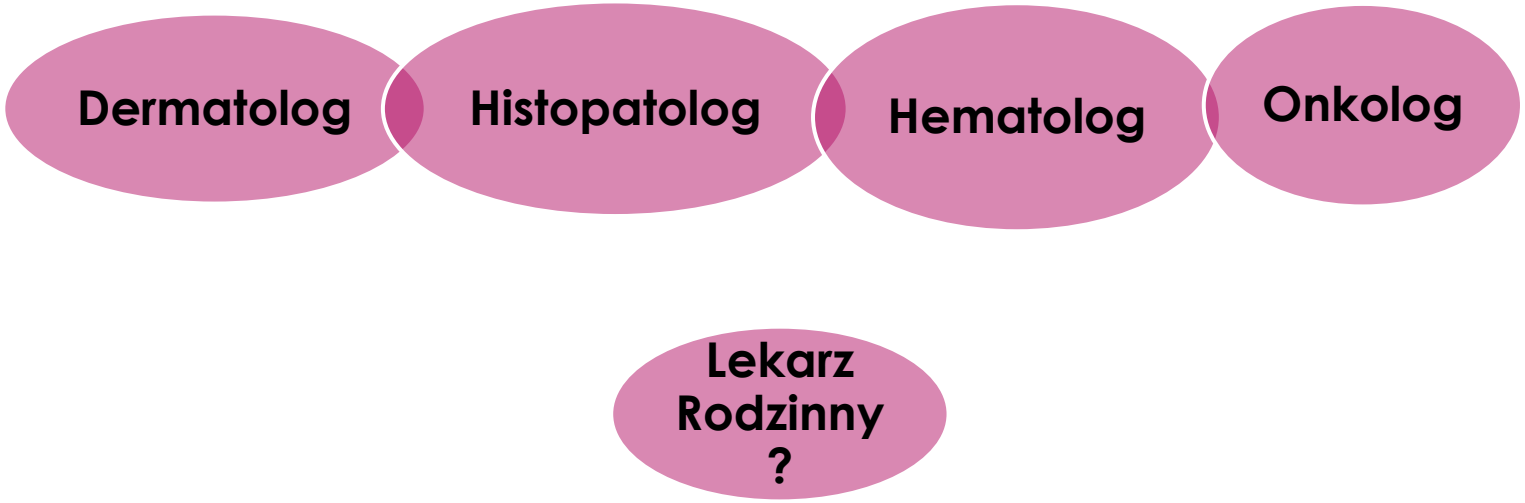

Dziękuję za uwagę